

スポーツ損傷シリーズ

19.肩鎖関節損傷



監修

一般社団法人

日本整形外科スポーツ医学会広報委員会

制作



三笥製薬株式会社



19. 肩鎖関節損傷

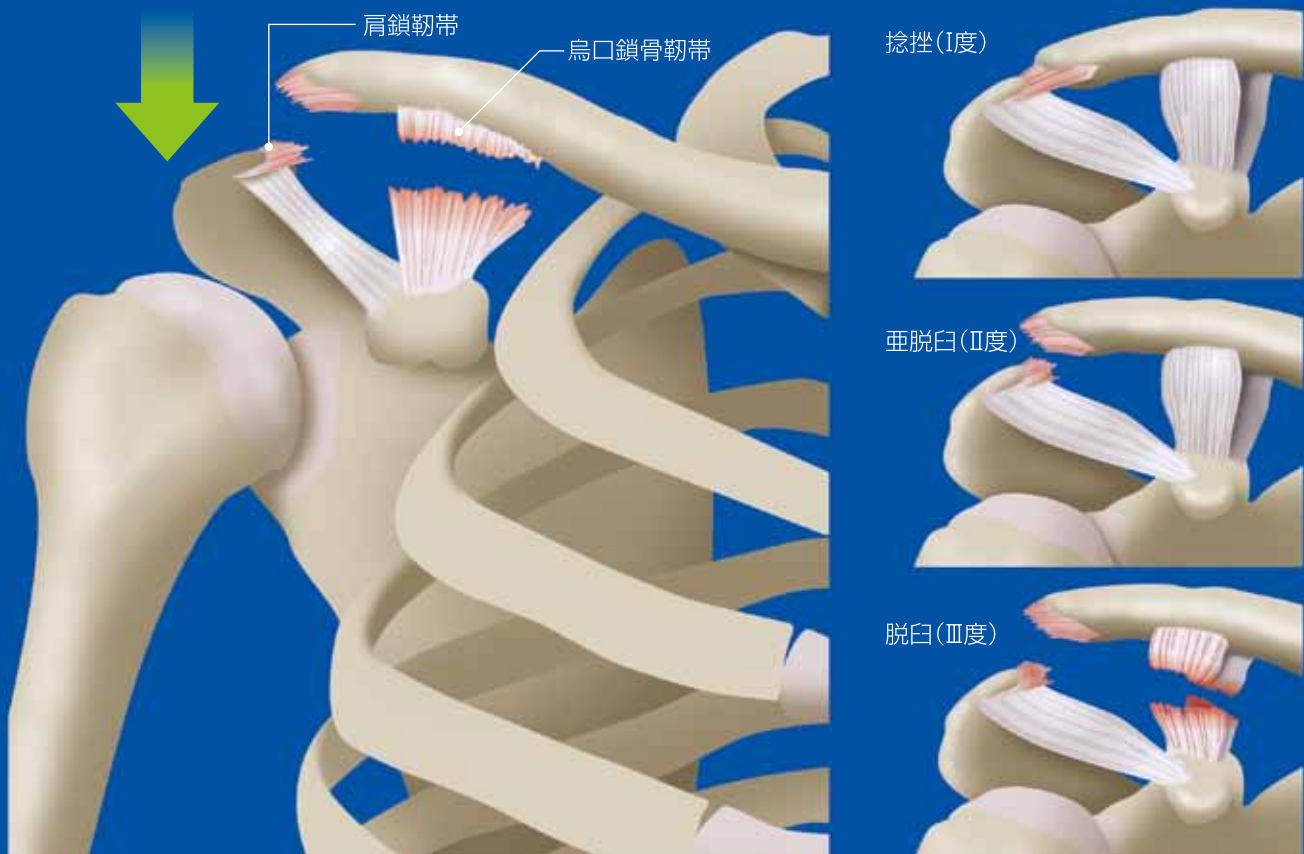
● 発症 ●

- 肩からの転倒や衝突で、肩外側の強打により肩甲骨の肩峰が下方へ押し下げられ発生します。
- 柔道、ラグビー、アメリカンフットボールなどのコンタクトスポーツやスキー、スノーボードなどでの受傷が多くみられます。



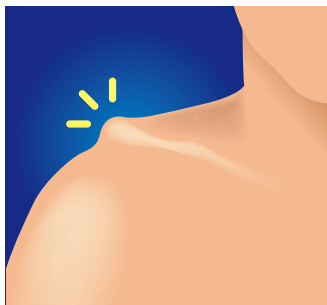● 病態 ●

鎖骨遠位端と肩甲骨の肩峰をつなぐ肩鎖靭帯、鎖骨と肩甲骨の烏口突起をつなぐ烏口鎖骨靭帯に損傷が加わりますが、損傷程度によって捻挫(I度)、亜脱臼(II度)、脱臼(III度)に分類されます。

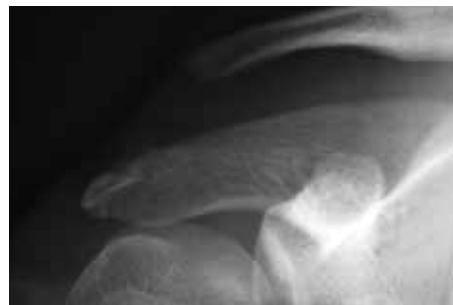

● 診断 ●

- 肩鎖関節部の腫脹、圧痛および運動痛を認め、鎖骨遠位端の突出といわゆるピアノキーサイン(鎖骨遠位部を下方へ押すと整復あるいは浮動感)が陽性となります。
- 骨折との鑑別や損傷程度の評価にはX線撮影やCTが必要です。



鎖骨遠位端の突出



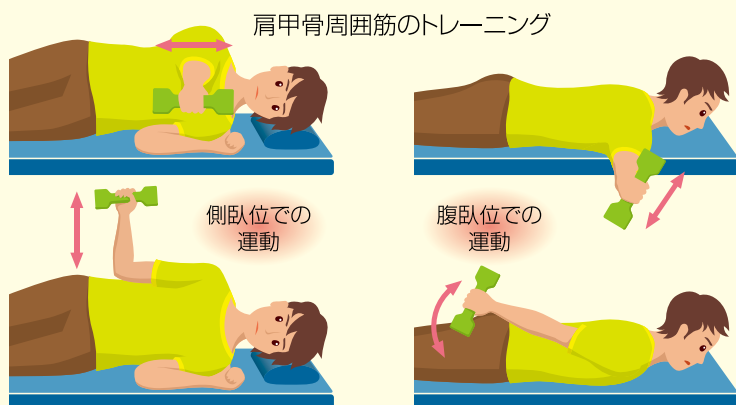肩鎖関節脱臼のX線像

● 治療 ●

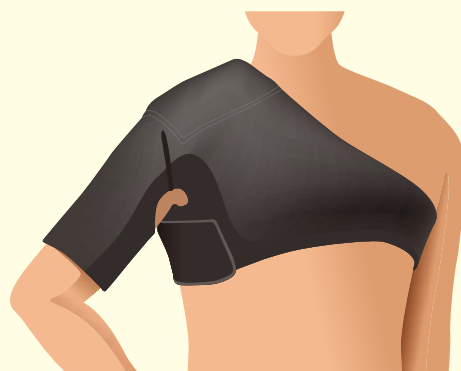
- I度(捻挫)とII度(亜脱臼)は保存的治療の適応で、III度(脱臼)に対しては、手術が必要となる場合もあります。
- 保存的治療としては、整復位の保持、固定が難しいため、無理に脱臼の整復操作を加えず、急性期のみ三角巾などで安静を保持した後にリハビリテーションを開始します。
- 手術治療では肩鎖関節を整復固定し、烏口鎖骨靭帯の修復や再建を行います。

● スポーツ復帰 ●

- 治療方法に関わらず、スポーツ復帰に際しては、肩周辺とくに肩甲骨周囲筋の筋力を十分に鍛え、肩の動きを完全に回復させることが重要です。
- コンタクトスポーツの場合、復帰時にはサポーターやテーピングなどを使用することもあります。



サポーターの装着



監修

一般社団法人

日本整形外科スポーツ医学会広報委員会

制作



三冢製薬株式会社

