

33.半月板損傷

● 症状 ●

半月板は大腿骨と脛骨の間の三日月型をした組織で、膝関節のクッションの役割を果たしています(図1)¹⁾。損傷すると膝の曲げ伸ばしの際に痛みやひっかかりを自覚します。ひどい場合には膝に水がたまったり、膝を動かせなくなるロッキングを生じます。

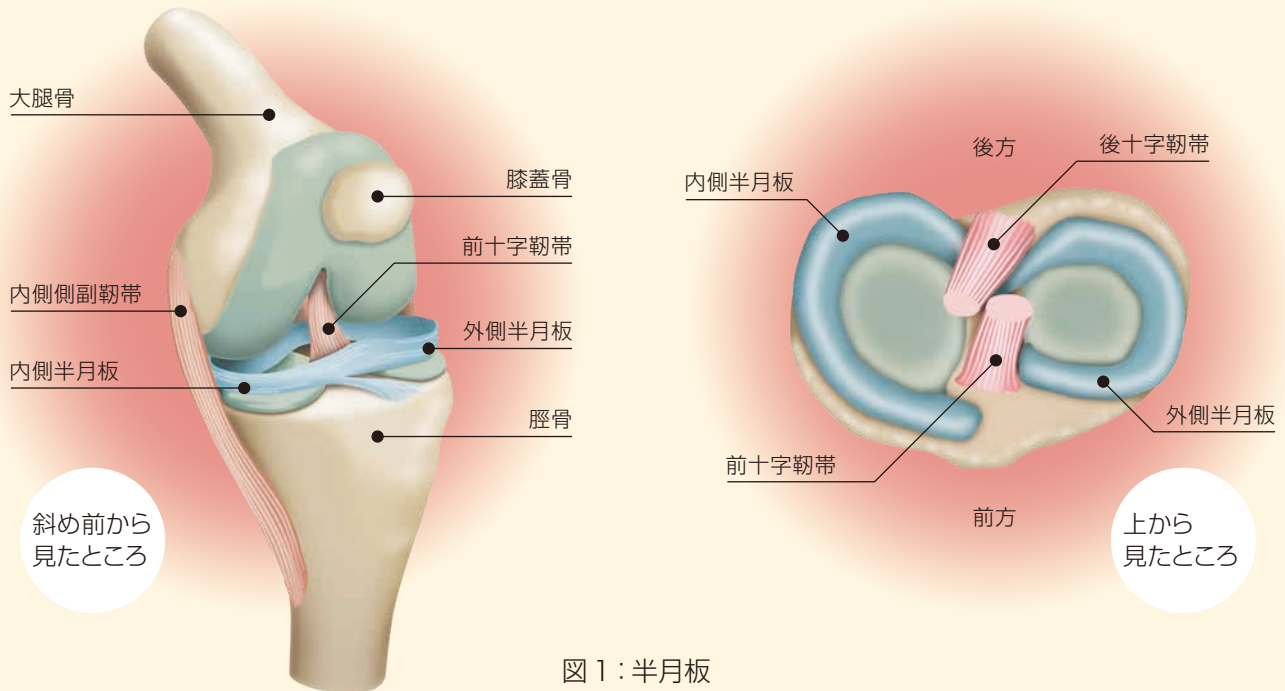


図1：半月板

● 病態 ●

ジャンプ着地や方向転換など体重が加わった状態で膝を強く捻ったり、キック動作で膝を急激に伸ばす動作やその反復で損傷します(図2)^{2,3)}。膝の安定化に重要な靱帯の損傷に合併することもあります。損傷形態は縦断裂、バケツ柄状断裂や水平断裂などさまざまです(図3)。



図2：キック動作

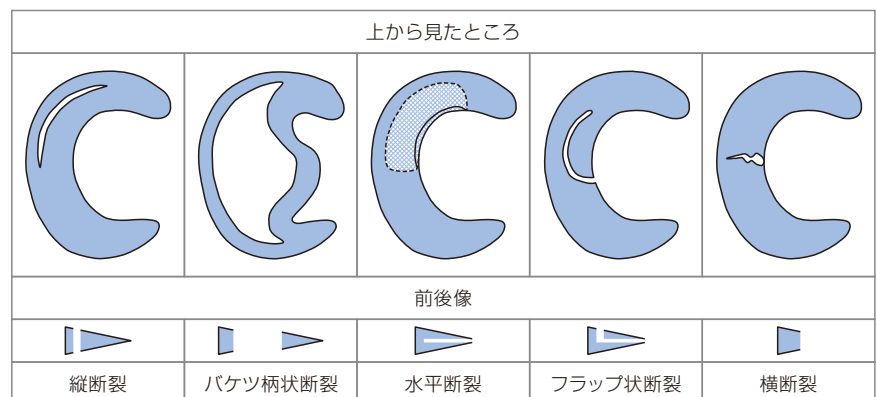


図3：半月板損傷形態と断面図

● 診断 ●

疼痛誘発検査と画像検査を組み合わせで診断します。レントゲンでは半月板は写らないためMRIを用います。MRIは半月板損傷の部位や形状を明らかにするのに有効です(図4)⁴⁾。

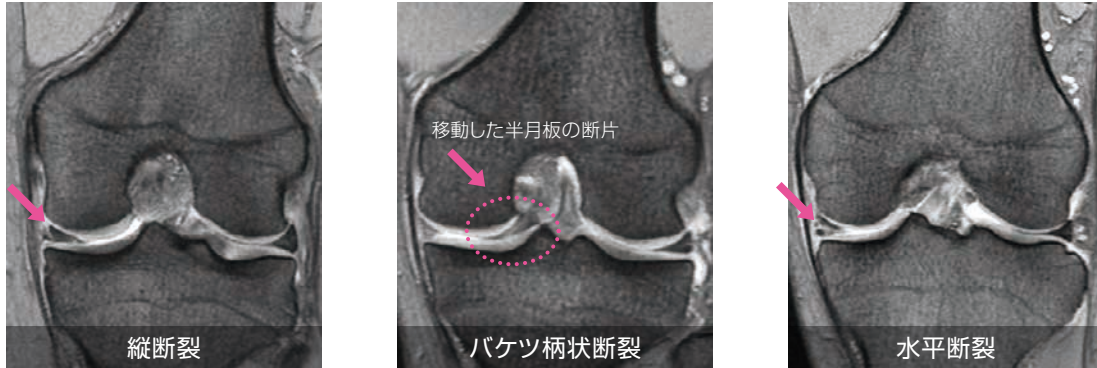


図4：MR画像

● 治療 ●

リハビリテーションや薬で症状が改善しない場合には、関節鏡手術を行います。手術法には損傷した部分を切り取る半月板切除術と糸で縫い合わせる縫合術があります(図5)。血流のある辺縁部の損傷であれば縫合しますが、中央部には血流がないため切除することが多いです(図6)⁵⁾。

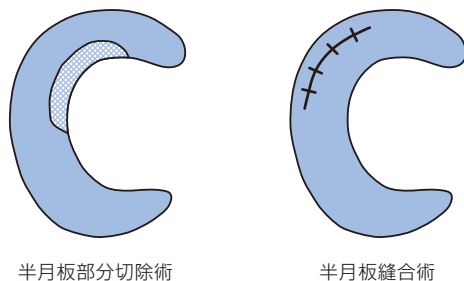


図5：半月板損傷の手術法

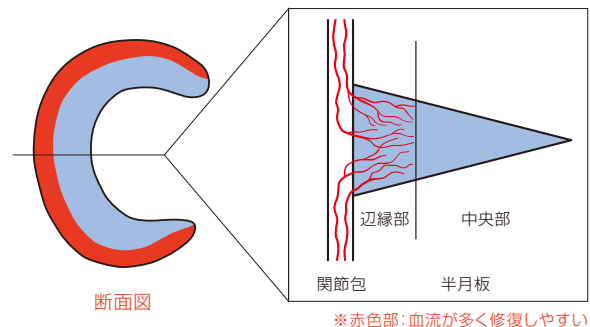


図6：半月板の断面図

● スポーツ復帰 ●

半月板切除術のスポーツ復帰には2-3か月、縫合術では4-6か月程度を要します^{6,7)}。スポーツレベルや種目によっても異なりますので、主治医とよく相談の上、復帰時期を決めることが大切です。

- 引用文献：1)Fairbank TJ: Knee joint changes after meniscectomy, J Bone Joint Surg 30-B: 664-670, 1948
 2)松田秀一：半月(半月板)損傷，標準整形外科学 第14版，663，2020
 3)Hagino T. et al: Footballer's lateral meniscus: Anterior horn tears of the lateral meniscus with a stable knee, ISRN Surgery, E-pub, 2011
 4)Phelan N. et al: A systematic review and meta-analysis of the diagnostic accuracy of MRI for suspected ACL and meniscal tears of the knee. Knee Surg Sports Traumatol Arthrosc, 24: 1525-1539, 2016
 5)Arnoczky SP. et al: Microvasculature of the human meniscus. Am J Sports Med 10: 90-95, 1982
 6)Lee YS. et al: Return to sports after athletes undergo meniscal surgery: a systematic review. Clin J Sports Med 29: 29-36, 2019
 7)Eberbach H. et al: Sport-specific outcomes after isolated meniscal repair: a systematic review. Knee Surg Sports Traumatol Arthrosc 24: 1997-2001, 2016