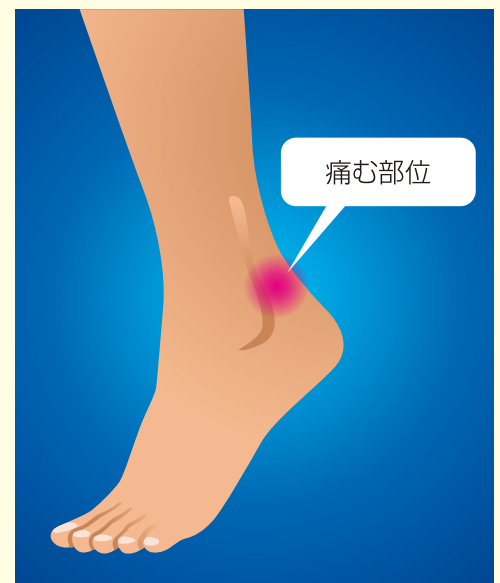
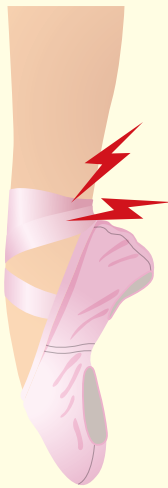
# 21. 足関節後方インピンジメント症候群

## ● 症状 ●

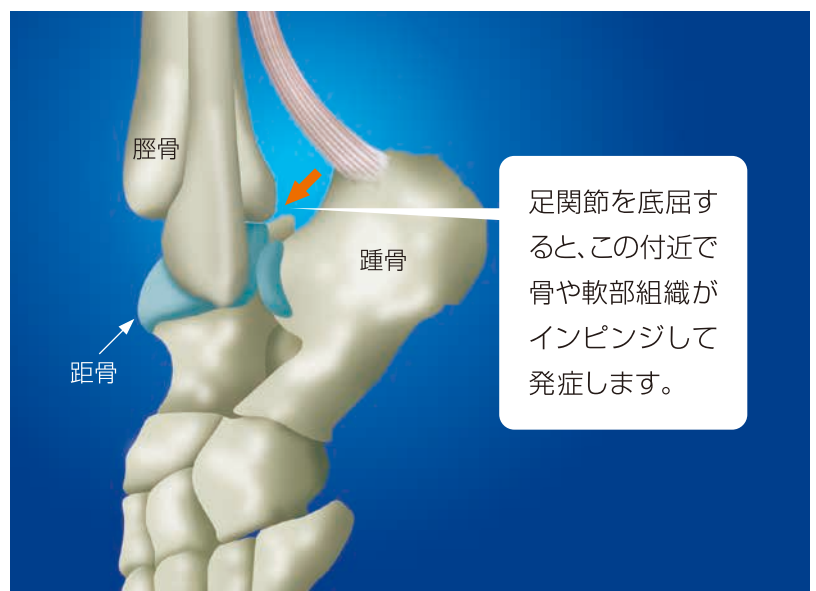
サッカーでインステップキックやシュートをした時、クラシックバレエでpointe 姿勢を取った時など、スポーツ中に足関節を強く底屈させた時に足関節後方に痛みを生じることが特徴です。スポーツ活動により徐々に痛みが強くなる場合が比較的多いのですが、捻挫などの外傷がきっかけになって発症することもあります。

痛みの出やすいスポーツ動作例



## ● 病態 ●

スポーツ中に足関節を強く底屈させた時に、足関節後方で骨どうし(踵骨や距骨など)が衝突したり骨や滑膜などの軟部組織が挟み込まれたりする(インピンジ)ために痛みが生じると考えられています。足関節後方に余剰骨(三角骨)がある場合、距骨後突起の骨折や疲労骨折の場合もあります。

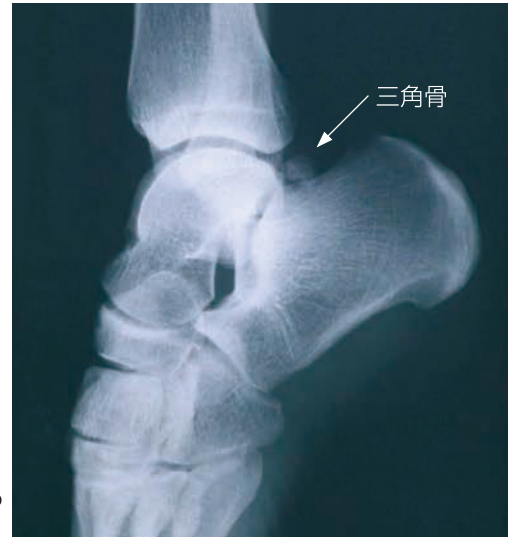

足関節を底屈すると、この付近で骨や軟部組織がインピンジして発症します。

## ● 診断 ●

- 底屈テスト  
足関節を強制的に底屈させると症状が誘発されます。
- X線検査  
単純X線撮影を行い足関節後方の骨の状態や余剰骨（三角骨）の有無を検査します。
- その他の検査  
CT(3Dを含む)やMRI検査を行うこともあります。

三角骨が原因と考えられる  
症例のX線写真



## ● 治療とスポーツ復帰 ●

- 保存的治療
  - スポーツの休止、消炎鎮痛薬の投与
  - 痛む部位への局所麻酔薬の注射（診断目的で行う場合もある）
  - 過度の底屈を防ぐためのテーピングやサポーターの使用
- 手術  
保存的治療では痛みが取れない場合、手術を行い痛みの原因になる骨や軟部組織を取り除きます。術後は腫れや痛みの程度に応じてリハビリを進めます。
- スポーツ復帰  
痛みが軽くなったら、足関節の可動域訓練や足関節周辺の筋力強化、バランス能力向上等の訓練を行い、スポーツ復帰を目指します。

